

De kat Simba braakt sinds vijf dagen, en eet en drinkt niet meer. De algemene toestand van de 2,5-jarige Europese korthaar verslechtert in rap tempo. Bij aanbieden is hij soporeus en licht hypotherm. Bloedonderzoek toont een forse uremie (creatinine bedraagt 847 micromol per liter ($\mu\text{mol/l}$)). Met behulp van echografie is te zien dat de maag is overvuld met vocht, maar we zien ook een vreemd voorwerp in het begin van het duodenum. De eigenaar heeft een vermoeden wat het vreemde voorwerp kan zijn, maar daarover zo dadelijk (na de operatie) meer.

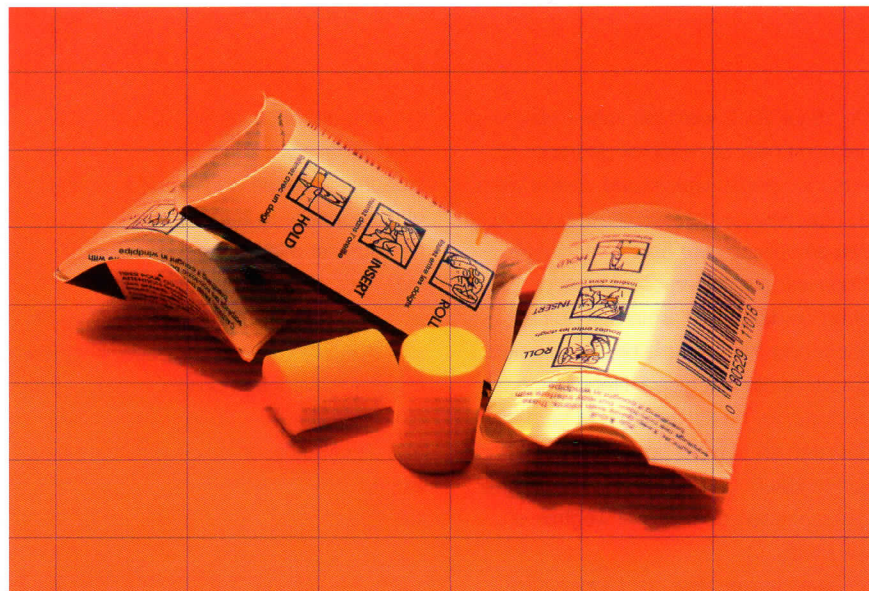
Tekst Tjerk Bosje Medisch Centrum voor Dieren, Amsterdam

Een onsmakelijk fetisjisme

De kat is aanvankelijk nog te ziek. We zijn bang dat een chirurgische ingreep in dit stadium fataal zal aflopen. Om de kat te rehydreren en in de hoop dat de verhoogde nierwaarden meer worden veroorzaakt door dehydratie (prerenale uremie) dan door nierschade (renale uremie), wordt Simba opgenomen voor geforceerde diurese. In eerste instantie daalt de creatinine naar 611 om een halve dag daarna weer te stijgen 758 $\mu\text{mol/l}$. De kat vertoont anurie (passend bij acuut nierfalen) en ontwikkelt oedemen, onder andere aan de kop. Ook op de werkvloer verstrakken de gezichten. Maakt deze kat nog een kans of moeten we adviseren hem te euthanaseren?

Chirurgie

Vier dagen na binnenkomst blijkt Simba voldoende opgeknapt om hem aan te bieden voor chirurgie. De operatie is succesvol en het vermoeden van de eigenaresse wordt bevestigd: de kater heeft een van haar oordopjes opgegeten.



Oordopjes horen niet thuis in het darmkanaal van een kat. (Foto: Morguefile)

416 $\mu\text{mol/l}$. Simba wordt attenter, maar wil zelf niet eten en na zes dagen wordt de kat ontslagen uit de opname. De eigenaresse dwangvoedert de kat nog twee

Elf katten en een fret hadden oordopjes ingeslikt

Mevrouw is bekend met Simba's fetisjisme voor gebruikte(!) oordopjes. Niet goed opgeborgen of gevallen herriestoppers: Simba weet ze te vinden en vaak sneller dan het vrouwtje.

In de dagen na de operatie herstelt de kat klinisch goed, het creatinine daalt naar

maanden voordat de kat volledig klinisch is hersteld. De creatinine is inmiddels genormaliseerd (137 $\mu\text{mol/l}$). Zes gezonde jaren later wordt Simba geëuthanaseerd in verband met recidiverende bloedneuzen (oorzaak onbekend).

Oordopjes

De afgelopen tien jaar zagen we elf katten en een fret die een of meer oordopje(s) hadden ingeslikt. Acht van deze katten (en de fret) waren minder dan drie jaar oud. Bij drie dieren konden de oordopjes worden verwijderd door de kat te laten braken of middels endoscopie. Bij de katten die klinische klachten vertoonden, was chirurgie nodig om de ileus op te heffen. Drie van de katten hebben de darmafsluiting niet overleefd.

Wilt u ook een bijdrage leveren aan 'Op verwijzing'? Stuur uw kopij (450 woorden en een of twee foto's of figuren) op naar tijdschrift@knmvd.nl. Zie de voorwaarden op www.knmvd.nl.